

脚底黄豆大的黑斑,近期增大破皮

# 12岁女孩确诊患恶性黑色素瘤



本报讯(通讯员 蔡微娜 张婧秋 记者 肖凯)12岁

花季少女,因为脚底一颗黄豆大小的黑斑,被确诊为皮肤恶

性黑色素瘤。武汉市第一医院皮肤科副主任张良为之痛心之余提醒道,皮肤上的黑斑痣一定要当心。

12岁女生小艾(化名),就读于黄石某小学,右足趾间发现黑色斑块已有8年,黄豆大小,表面光滑,不痛不痒没有症状。小艾近期感觉黑斑增大、出现破溃,皮疹稍增厚,被家人送入某医院进行了单纯病损切除,病检结果非常不好,显示为皮肤恶性黑色素瘤。

家人紧急将其送至武汉市第一医院皮肤科进一步诊治。张良副主任为其进行皮损根治扩大切除术及植皮术,防止肿瘤细胞向其他部位转移,并对腹股沟淋巴结进行探查和切除。

小艾的主治医师肖婧介

绍,黑色素瘤是皮肤和其他器官黑色素细胞产生的肿瘤,而皮肤黑色素瘤表现为色素性皮损在数月或数年中发生明显改变,最常见的是在四肢,如脚底、脚趾、手指末端及指甲下等部位,面部也可发生。早期恶变表现为原有黑斑变大、增厚或出现破溃,此外黑斑形状不对称、边界不规则、颜色不均匀,这些表现都要被重点提防。

恶性黑色素瘤作为皮肤科恶性程度最高的肿瘤,转移发生早,死亡率高,因此早期诊断、早期治疗格外重要。张良介绍,早期(I期)一般手术就可以治愈,5年生生存率高达94%。但是一旦进入晚期(IV期),5年生生存率就暴跌到只有仅仅4.6%。

## 网购美瞳狂欢 碎片残留险失明

本报讯(通讯员 吴晓敏 许晨 记者 肖凯)大学生小姚平时就喜欢佩戴美瞳,为了在万圣节活动上成为耀眼的“明星”,她特地提前网购了一款暗黑系的美瞳与室友一起到欢乐谷参加万圣节活动,活动完毕还去酒吧彻夜狂欢,早上6点才回到学校睡觉,一觉醒来发现眼睛疼得睁不开了,干涩发痒,不停流泪,室友赶紧带她到汉阳爱尔眼科医院就诊。

该院角膜病科主任牛晓光从小姚的眼睛里取出直径约0.5cm的碎片。诊断结果显示小姚角膜局部磨擦发炎。

牛主任提醒,美瞳比普通隐形眼镜要厚,镜片中添加的色彩多为重金属离子,透气性差,影响眼角膜的呼吸。眼角膜若长期处于缺氧状态,眼睛就会充血、肿痛、流泪、分泌物增多,引起细菌感染,出现溃疡、糜烂等症状;另外美瞳镜片作为外来异物会与结膜、角膜发生摩擦,长期刺激还易导致结膜慢性充血,引起结膜炎。

## 美女疯狂健身 罕见“肌疝”上身

### 皮肤科十个就诊娃 七个看湿疹 抹润肤霜防皮肤干燥

本报讯(通讯员 张璟祎 记者 肖凯)家住胜利街的琪琪(化名)女孩,现在已经9个多月大了,自打今年1月出生以来便满头、满身的湿疹,家里人抱着孩子去过多家医院就诊,经过几个月的斗争终于算是控制了。可没想到好景不长,刚好没多久的琪琪湿疹再度反复,这次更严重得一发不可收拾。平常管用的药膏也控制不住了,全身皮肤红肿脱皮,头上、耳朵后面更是不断往外冒黄水,看上去十分吓人。小家伙经常用小手在身上挠挠,身上好多地方都被挠出了抓痕,家里人没办法只能用手套把琪琪的小手套住。晚上更是厉害,经常被痒醒哭吵,睡不好觉,孩子睡不好一家人也跟着受折磨。家里人抱着她来到武汉儿童医院皮肤科,经过医生精心的治疗,孩子皮疹慢慢控制下来。

跟琪琪情况类似的患儿还真不少,记者从武汉儿童医院皮肤科了解到,自打秋天以来,就诊人数直线攀升,9月平均每日就诊人数300余人次,而10月直逼400人次,这其中70%是因为或轻或重的湿疹前来就诊的,平均下来每天至少收治1位严重湿疹的患儿前来寻求医生帮助。

据武汉儿童医院皮肤科付桂莉副主任医师介绍,湿疹是秋冬季节婴幼儿最常见的皮肤病,轻者仅表现为皮肤的干燥脱皮,可出现红斑、丘疹,严重者会出现糜烂渗出。且病程长,容易反复发生,难以完全治愈。

“在湿疹的治疗中,保湿剂的使用非常重要”付桂莉主任医师说,秋冬季节气候干燥,湿疹患儿由于自身皮肤屏障功能的障碍,经皮水分丢失增加,皮肤变得更干燥,家长在日常护理中一定要注意润肤剂的使用。这个季节建议选用润肤霜和润肤膏,滋润效果更好一些。保湿剂不能缓解的皮疹,应该及时到医院就诊,在医生的指导下治疗用药。

本报讯(通讯员 周珊 记者 肖凯)频繁器械拉伸负重,练杠铃、搏击操,美女疯狂健身两年,致腿上隐形小包现鼓成“鸡蛋”大,不仅影响形象,连站立、走路都坠痛难耐。好在医生及时手术,“美容”祛痛。

25岁的张晴两年前在朋友引荐下疯狂爱上健身,近一年来,她坚持每周健身四次,杠铃

操和搏击操持续近两小时。但随着她享受健身乐趣的同时,张晴左侧小腿跟腱外侧的隐形小包块正在悄然增大,好似一枚“鸡蛋”。最糟糕的是,她健身后整个左小腿还会长时间的隐隐作痛,正常行走也总有一种异物撕扯般的坠痛。“莫非是长了肿瘤?”害怕的张晴来到长江航运总医院普外科寻求诊治。

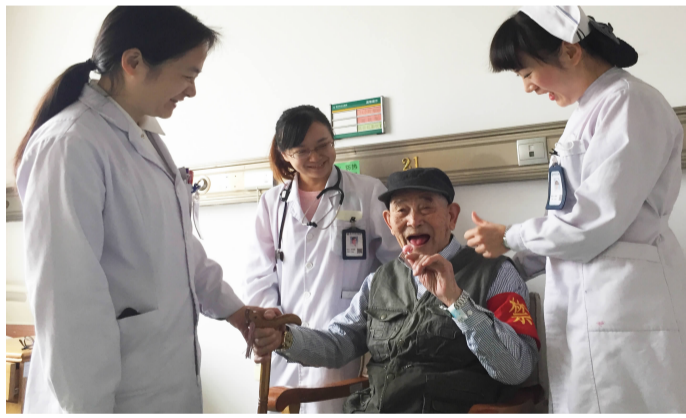
排除了脂肪瘤、纤维瘤、皮脂腺囊肿等器质性病变后,接诊专家曾翔副主任医师认为张晴患上了罕见的肌疝。这是由先天发育或后天外力损伤等因素,造成正常肌肉、筋膜组织离开原有位置,进入皮下脂肪层形成的。

通过修补张晴患处缺损的肌肉筋膜组织,包块及坠痛感当即消失。为促进伤口愈合,曾翔

特地叮嘱其日后要避免剧烈运动,并防止外伤。

剧烈运动、外伤撞击都是导致肌疝迅速增大的外因,曾翔表示,肌疝形成的初期,可在医生指导下佩戴护腕等保护措施通过增加周边压力来控制其增大,但仅用物理、药物措施是无法根治肌疝的,一旦肌疝形成,一定要尽快到医院通过手术处理。

## 戴上“禁烟袖章” 戒掉81年烟瘾



本报讯(通讯员 简杰 记者 肖凯)97岁的赵明老人,原来是一名抗战老兵。因为年事已高,隔三差五总会生病,是武汉市中心医院综合三科的老病号。

除了有老年人常有的高血压以及心脑血管疾病外,赵明老

人生活中最让人担心的还是他长期不间断的肺部感染。因此,劝老人戒烟一直是其家人和医护人员为其健康而考虑得最多的事情。

赵明老人的外孙女张艳今年47岁,对于外公吸烟一事,她

表示无可奈何。她说,外公15岁参军,因为作战很多时候要保持清醒,从16岁起就养成了吸烟提神的习惯。抗战胜利回到地方后,他又转业成了公安干警,因为经常熬夜办案,烟也是从来离不了手。哪怕退休了,这个习惯还是戒不掉。

7月初,武汉市公共场所控制吸烟工作方案下发后,武汉市中心医院增派了数十名禁烟劝导员,每个人都会带上红袖章,劝导在公共场合吸烟的人。当时,赵明老人的肺部感染又复发了,该院综合三科李琳主任让大家想想办法,怎么能够让赵明老人把烟戒掉。

这时,护士长杨柳随口说了一句:“我们干脆给他弄个‘戒烟劝导员袖章’给他戴上,鼓励督促赵老戒烟!”这个看似玩笑的

话,竟得到了大家的一致认同。

没想到,戴上红袖章后的赵明老人跟变了个人似的,不再抽烟,实在忍不住的时候,他就拿起口袋里的棒棒糖慢慢吃。遇到那些抽烟的人,他会冲他们摆摆手,让他们不要再抽了。如果别人执意继续抽的话,他会顽皮地竖起小拇指,然后拍拍自己的胸脯,竖起大拇指,意思是他们不讲文明不是好榜样,自己才是好榜样。

张艳说,外公是个对国家和社会有担当、有责任心的人,哪怕已年近百岁。可能是“红袖章”赋予他使命感和责任感,他才坚决地要从自己做起开始戒烟。“吸烟81年,要完全戒掉,个中困难不是一般人能够克服的。”李琳主任说,老人能因为使命感下这么大决心,值得后辈尊敬。

## 请别用个案来吓唬老百姓

非常罕见的个案,我们不能以此作为一个常规的状态告知大众,这样会引起大众的极度恐慌,不利于科普知识的传播,更不利于百姓的健康。

几年前某知名医学杂志上刊登了一篇甲状腺癌合并甲状腺机能亢进症一家系的报道,作者报道,在一年之内在一个家族中发现三例甲状腺癌。

到目前为止,甲状腺癌在我国报道不足百例报道,一个市级医院,在一年之内可以在一个

家族内发现三例甲状腺癌,这样的资料是难以让人相信的。为此,我对该文做了一些调查,但是院方和相关科室拒不合作,其真实性就可想而知了。

至于本文是否一个家庭在三个月之内发现了三例胃癌,我没有调查,也没有发言权。但我知道的是中国胃癌的发病率,就是这个案例是真实的,也不是常见的,我们不能拿罕见的案例,作为常态化的事件来吓唬老百姓,这样就失去了科普的意义。

科普任务就是要普及科普知识,如果科普做到了草木皆兵,那就失去了科普的意义了。

我国胃癌高发,有年轻化的趋势,应该及时加以预防,但请媒体不要为了“夺眼球”,而用个案来吓唬老百姓。(纪光伟)



纪教授说医